23972 No. 6
1898
Lane Medical Library

Ein Fall
von
Fibromyom des Eileiters.

Inaugural-Dissertation

zur

Erlangung der Doctorwürde in der Medizin und Chirurgie,

welche

mit Genehmigung der hohen medizinischen Fakultät

der

vereinigten Friedrichs-Universität Halle-Wittenberg

zugleich mit den Thesen

Mittwoch, den 14. Dezember 1898, Vormittags 11 Uhr

öffentlich verteidigen wird

Bruno Berger
aus Halle a. S.

Referent: Herr Geh. Med.-Rat Prof. Dr. Fehling.

Opponenten:
Herr Drd. med. **Haneke**, approb. Arzt.
Herr Drd. med. **Saft.**

Halle a. S.
Hofbuchdruckerei von C. A. Kaemmerer & Co.
1898.

Imprimatur

Prof. Dr. **Eberth**

h. t. Decanus.

Seinen lieben Eltern.

Digitized by the Internet Archive
in 2026

https://archive.org/details/IA40153703_0020

Schon A. Martin hat in seinem ausführlichen Handbuch über die Krankheiten der Eileiter darauf hingewiesen, dass bis jetzt in der Litteratur nur fünf sichere und echte Fälle von Fibromyoma tubae Fallopiae veröffentlicht worden sind. Bekanntlich gebrauchen wir die Bezeichnung Myom, Fibromyom oder Fibroid ziemlich gleichmässig für eine Geschwulstart, an deren Aufbau sich wesentlich neugebildete Muskelfasern beteiligen. Daneben findet sich stets mehr oder weniger Bindegewebe, welches zuweilen mächtig gewuchert ist. Am häufigsten kommt diese Geschwulst an der Gebärmutter, seltener in der Muscularis des Darmtraktus und der ableitenden Harnwege vor, und zwar hier in Form kugeliger, knotenförmiger Tumoren, ähnlich wie die reinen Fibrome. In seltenen Fällen tritt das Myom auch in der Haut und im subkutanen Gewebe auf, und bildet hier kleine, zuweilen indessen Taubeneigrösse erreichende Knoten, welche vereinzelt oder multipel auftreten und schon in der Kindheit, unter Umständen schon intrauterin sich entwickeln können (Mars). Am allerseltensten findet sich das Myom an den Eileitern.

Was die klinischen Symptome anbelangt, die durch Myome hervorgerufen werden können, so sind dieselben oft ziemlich erheblich. Ausser Schmerzen sind es namentlich Blutungen, die die Patientinnen häufig zuerst veranlassen, die Hilfe des Arztes in Anspruch zu nehmen. Ausserdem treten aber auch zuweilen für den Organismus äusserst

bedrohliche anatomische Veränderungen in dem Gewebe des Tumors ein, nämlich Entzündung, Verjauchung oder maligne Degeneration. Geuer hat 46 Fälle aus der Litteratur zusammengestellt, wo Carcinom und Myom am Uterus gleichzeitig vorkamen. Ferner führt Fabricius einen Fall aus der Klinik von Chrobak in Wien an, nämlich ein submucöses Uterusmyom, welches im Zerfall begriffen war. Als Ursache des Zerfalls ergab die mikroskopische Untersuchung ein Carcinom, welches von der Mucosa aus in den Tumor hineingewachsen war. Wenn also das Myom im allgemeinen auch zu den gutartigen Geschwülsten gehört, so sind heutzutage doch die meisten Gynaekologen und Chirurgen aus den oben angeführten Gründen für die Entfernung eines solchen Tumors, sobald er erheblichere Erscheinungen verursacht.

Über das Verhalten der Tubenmyome im Speziellen sind natürlich wegen der Seltenheit noch keine Erfahrungen gesammelt worden. Sie scheinen im allgemeinen nur eine mässige Grösse zu erreichen. Es ist aber nicht anzunehmen, dass sie sich, sei es durch die Symptome oder durch die Neigung zur malignen Degeneration von den Myomen des Uterus irgendwie unterscheiden. In dem Falle von Myoma tubae z. B., der im Folgenden ausführlich beschrieben werden soll, fand sich im Inneren des Tumors eine grosse, mit jauchigem Eiter gefüllte Höhle, deren Wände zerfallen waren. Der Fall ist schon deshalb interessant, weil der Tumor durch seine Grösse alle bis jetzt beschriebenen Tubenmyome in den Schatten stellt.

Krankengeschichte.

Die 54jährige, verwittwete Friederike A. aus Buckau b. Magdeburg wurde am 22. III. 97 in die kgl. Universitäts-Frauenklinik zu Halle aufgenommen. Ihre Mutter soll an der Schwindsucht, der Vater an Altersschwäche gestorben sein; ihre Geschwister leben und sind gesund.

Von früheren Krankheiten werden nur die Kinderkrankheiten angegeben. Sonst will die Patientin stets gesund gewesen sein.

Ihre erste Menstruation hatte sie im Alter von 15 Jahren. Dieselbe war immer regelmässig, reichlich, 3 - 4 wöchentlich, 3 Tage dauernd. Seit etwa 10 Jahren tritt die Periode öfter ein, ist sehr reichlich und dauert meist 8 Tage. Seit etwa 2 Jahren hat die Patientin unregelmässige Perioden, aber ohne Blutungen. Die letzte Menstruation war Mitte Januar. Die Patientin hat 5 mal geboren. Die letzte Geburt war 1876, also vor 21 Jahren. Der Geburtsverlauf war stets normal; die Wochenbetten dauerten 8—14 Tage.

Seit der letzten Periode bemerkte die Patientin ein schnelles Dickerwerden des schon seit vielen Jahren stark geschwollenen Leibes. Die Schmerzen sind verhältnismässig gering, hauptsächlich im Kreuz. Öfter Schwarzwerden vor den Augen; in den letzten 14 Tagen auch Erbrechen. Der Stuhlgang soll immer träge gewesen sein. Urin wird häufig, aber stets nur in geringer Menge gelassen.

Status praesens:

Die Patientin ist sehr anämisch, der Ernährungszustand herabgesetzt. Herz und Lunge ohne Besonderheiten, ebenso Brüste.

Das ganze Abdomen wird eingenommen durch einen Tumor, welcher drei Finger breit über den Nabel reicht und links etwas mehr hervorragt als rechts. Die Oberfläche ist ziemlich gleichmässig glatt. In der rechten Partie ist die Geschwulst dunkel fluktuierend, stellenweise härter. Der Tumor ist auffallend breit im Verhältnis zur Höhe. Der grösste Umfang des Leibes zwei Hände breit unter dem Nabel beträgt 99 cm, der Umfang in Nabelhöhe 93 cm. Die übrigen äusseren Masse sind: Proc. ensiform. — Nabel 17 cm; Nabelsymphyse 29 cm; Spina ant. sup. rechts — Nabel 20 cm; links 23 cm.

Die Vulva klafft, die Vagina ist mittelweit; die Vaginalportion steht vor der Führungslinie, ist cylindrisch, $1\frac{1}{2}$ cm

lang. Der äussere Muttermund ist durchgängig. Der Uterus ist etwas nach rechts verlagert, leicht retroflektiert und retrovertiert, etwas beweglich. Die Sondenlänge beträgt 10 cm.

Beim Anziehen des Uterus mit der Kugelzange und Unterstützung vom Rectum aus spannen sich die beiden Douglasfalten und das linke Ligam. latum stark an. Letzteres verläuft als derber Strang vorn, während das rechte Ligam. latum mehr nach hinten und oben zu fühlen ist.

Die Tuben und Ovarien sind nicht isoliert abzutasten. Die Blase ist stark nach oben über die Symphyse gezogen. Der Urin ist eiweissfrei. Das Rectum ist ohne Besonderheiten.

Die Diagnose wurde gestellt auf: Tumor des rechten Ovariums. Die Indikation zur Operation war gegeben durch das schnelle Wachstum des Tumors und die daraus resultierenden Beschwerden; ausserdem durch den Kräfteverfall der Patientin.

Operation.

Die Operation wurde am 24. III. 97 durch Herrn Prof. Dr. Fehling ausgeführt. Der Bauchnitt wurde in üblicher Weise in der Linea alba gemacht. Nach Eröffnung des Abdomens und Beiseitedrängen der sehr dünnen Bauchdecken zeigt sich eine grosse glatte Geschwulst, die überall mit spiegelndem, z. T. verschieblichen Peritoneum überzogen ist, und deren Oberfläche grosse venöse Gefässe erkennen lässt. Der Tumor wird nunmehr als Uterusmyom angesprochen. Nach Herauswälzung desselben zeigt er sich mit der linken Uteruskante durch einen breiten Stiel verbunden. An seiner unteren, freien Seite geht das Ligam. latum. sinistrum ab. In diesem verlaufen ausserordentlich starke gefüllte Gefässe (Spermaticalgefässe), die zum Tumor ziehen. Das linke Ovarium findet sich, makroskopisch unverändert, am unteren Rande des Tumors etwa vier Finger breit von der linken Uteruskante entfernt. Nach Abklemmung des Ligam. latum sin. und der in ihm

verlaufenden Gefässe wird der Stiel durchschnitten. Dann werden Klammern an den mit dem Uterus in Verbindung stehenden Stiel gelegt, und der Tumor über den Klammern dicht am Uterus abgetragen. Hierbei wird die Geschwulst eröffnet, und es entleert sich eine grosse Menge dicker, chokoladefarbiger, aashaft stinkender Flüssigkeit[1]), von der ein geringer Teil in die Bauchhöhle fliesst und sofort durch sterile Tupfer entfernt wird. Die Gefässe des Uterusstieles bluten stark; doch gelingt es unschwer, der Blutung Herr zu werden, was z. T. durch Anlegen von Etagennähten geschieht. Unter den im Ligam. latum liegenden Klammern wird ein doppelter Catgutfaden durchgeführt und nach zwei Seiten geknotet. Da es aus den Stichkanälen blutet, wird unter der Ligatur noch eine Catgutetagennaht gelegt und darunter noch eine Seidennahtligatur, worauf die Blutung steht.

Darauf wird das über den Ligaturen liegende Gewebe mit der Scheere abgetragen. Der Stumpf des Uterusstieles wird mit Bauchfell übernäht. Es zeigt sich nirgends mehr Blutung.

Schliesslich folgt der Schluss der Bauchwunde. In den oberen drei Vierteln wird Fascie und Peritoneum zusammen durch fortlaufende Catgutsutur genäht, im unteren Viertel Bauchfell und Fascie gesondert. Endlich wird die Hautwunde durch Seiden- und Catgutknopfnähte geschlossen.

Krankheitsverlauf und Nachbehandlung.

24. III. Abends katheterisiert. Temp. 37,4°, Puls 102.
25. III. Urin spontan; reichlich Blähungen. Temp. 38,0°, Puls 120.
28. III. Auf Ricinusöl reichlich Stuhlgang. Temp. 38,1°, Puls 100.

1) Von der Flüssigkeit des Tumors wurde auf Agar geimpft. Es sind aber keine Kolonieen gewachsen. Im Ausstrichpräparat fanden sich kurze, dicke Stäbchen und vereinzelte Kokken. Letztere konnten nicht mit Sicherheit für Eiterkokken erklärt werden.

29. III. Nähte teilweise entfernt. Wunde ohne entzündliche Erscheinungen. Temp. 38,3°, Puls 104.

31. III. Sämtliche Nähte entfernt. Temp. 40,4°, Puls 110.

6. IV. Links neben dem Uterus ein taubeneigrosses Exsudat. Temp. 38,3°, Puls 100.

8. IV. Im linken unteren Teile der Laparatomiewunde eine weiche Infiltration. Temp. 38,1°, Puls 96.

9. IV. Beim Verbandwechsel entleert sich an dieser Stelle spontan eine ziemlich reichliche Menge blutig gefärbten stinkenden Eiters. (Der Eiter riecht genau so, wie der bei der Operation entleerte.) Jodoformgazeverband. Temp. 37,4°, Puls 100.

10. IV. Aus der gestern eröffneten Fistel entleert sich wenig Eiter. Die Sonde dringt etwa 10 cm in die Tiefe. Temp. 37,3°, Puls 90.

11. IV. Von jetzt ab täglich Ausspülungen der Fistel mit $^1/_2$%iger Lysollösung. Die Sekretion nimmt täglich ab. Gummidrain. Temp. 37,1°, Puls 90.

17. IV. Durch Ausspülung werden aus der Fistel nekrotische Fetzen entfernt. Temp. 37,3°, Puls 84.

19. IV. Aufgestanden. Temp. 37,3°, Puls 70.

20. IV. Das Drainrohr ist herausgefallen. Es gelingt nicht mehr, mit der Sonde den Fistelgang zu finden. — Äussere Wunde fast vollständig geschlossen. Temp. 37,4°, Puls 84.

21. IV. Links vom Uterus, der Tubenmündung entsprechend, ein gänseeigrosses bewegliches Exsudat. Temp. 37,5°, Puls 80.

24. IV. Entlassen. Temp. 37,5°, Puls 80.

Entlassungsbefund am 24. IV.

Allgemeinbefinden gut; starkes Schwächegefühl. Aussehen sehr blass, Ernährungszustand noch stark herabgesetzt.

Der Uterus ist gross und beweglich. Links neben ihm das unter dem 21. IV. erwähnte Exsudat. Die Fistelöffnung ist vollständig geschlossen.

Beschreibung des Tumors.

Das durch die Operation gewonnene Präparat ist ein birnförmiger Tumor von 22 cm Länge, 19 cm Breite und 12 cm Dicke. Das Gewicht beträgt 3000 g. An der Oberfläche sieht man sehr starke venöse Gefässe verlaufen. Die ganze Geschwulst ist mit leicht verschieblichem, überall glänzenden Peritoneum überzogen. Verwachsungen mit der Umgebung, speziell mit den Darmschlingen finden sich nirgends. An der Stelle, wo der Tumor von seinem Stiele abgetragen ist, hat sich das Peritoneum in einer Ausdehnung von 12 cm Länge und 5 cm Breite retrahiert. Unter dem peritonealen Überzuge verlaufen starke venöse Gefässe in grosser Zahl.

Die auf der Oberfläche des Tumors hinziehende linke Tube ist ausserordentlich in die Länge gezogen. Ihre Gesamtlänge beträgt ca. 32 cm. Das abdominale Ende ist verschlossen, der Verlauf nirgends geschlängelt, sondern völlig gestreckt. Von Verdickungen und Auftreibungen ist nichts zu sehen. Verwachsungen mit der Umgebung sind nicht vorhanden. Sie beginnt mit ihrem abdomialen Ende an der linken Kante des Tumors und lässt sich als deutlich sichtbarer und fühlbarer Strang 17 cm lang an der vorderen und oberen Seite des Tumors etwa bis zu seiner Mitte verfolgen. Hier verschwindet sie in einer Art Kapsel des Tumors, die $^1/_2$ cm dick ist und mi der eigentlichen Geschwulstmasse durch lockere Bindegewebszüge verbunden ist. Die Kapsel ist nur an der vorderen Seite des Tumors von der Stelle, wo die Tube makroskopisch unsichtbar wird, bis zum Uterusstiel, also ca. 15 cm, und ebensoweit von vorn nach hinten zu erkennen. Sie geht dann einfach in den peritonealen Überzug des Tumors über. Der Durchmesser der linken Tube

ist am abdominalen Ende $^1/_2$ cm, in der Mitte ebenfalls $^1/_2$ cm; nach dem Uterus zu wird das Lumen so eng, dass es schliesslich mit blossem Auge nicht mehr mit Sicherheit festgestellt werden kann.

An der hinteren und unteren Seite des Tumors sitzt der linke Eierstock der Geschwulst dicht an. Es liegt also zwischen Tube und Eierstock der Tumor (siehe Figur). Mit dem Fimbrienende seiner Tube steht das linke Ovarium garnicht mehr im Zusammenhang, sondern ist von ihm ca. 14 cm [1]) entfernt, zeigt aber im übrigen makroskopisch und mikroskopisch nichts Abnormes.

An der Stelle, wo der Tumor von seinem Stiele getrennt wurde, kommt man in eine grosse Höhle mit dunkelbraunen, vielfach zerrissenen Wänden. Sonst zeigt der Tumor auf dem Durchschnitt die Struktur des Fibromyoms. Grössere Gefässe, die dabei mit getroffen werden, sind thrombosiert.

Der Uterus und die rechten Adnexa boten äusserlich keine pathologischen Veränderungen dar, und wurden daher bei der Operation nicht mit entfernt.

Mikroskopischer Befund.

Durch die mikroskopische Untersuchung des Tumors wurde die Diagnose Fibromyoma bestätigt. Da die Tube fast in ihrer halben Länge sich äusserlich nicht mehr an dem Tumor nachweisen liess, so lag der Gedanke nahe, dass der Tumor von diesem Teil des Eileiters ausgegangen sein könnte. Es wurden deshalb von der Kapsel, in die die Tube makroskopisch verschwindet, einzelne Stückchen herausgeschnitten, um zu erkennen, ob die Tube mikroskopisch sich weiter nachweisen liesse, und ob sich ein Anhaltspunkt für die Annahme ergebe, dass der Tumor seinen Ausgangspunkt von der Tubenmuskulatur genommen

1) Die letzteren Masse stammen von dem geschrumpften Alkoholpräparat, sind daher ungenau. Alle übrigen Messungen wurden am frischen Präparat vorgenommen.

habe. Eine kurze Strecke liess sich das Tubenlumen noch mit einer feinen Sonde verfolgen. Da, wo dies zunächst unmöglich war, wurde das erste Stückchen herausgeschnitten und mikroskopisch untersucht. Es soll mit a bezeichnet werden. Im Abstande von ca. 3—4 cm längs dem vermutlichen Tubenverlauf wurden weitere Stückchen entnommen, die mit b, c und d bezeichnet worden sind. Die letzte Schnittserie (d) ist vom Uterus etwa 1—2 cm entfernt und liegt dicht an der Jauchehöhle. Sämtliche Präparate wurden in Paraffin geschnitten und mit Haematoxylin gefärbt.

a) Die Muskulatur der Tubenwand ist so stark hypertrophiert, dass das 1 cm lange und $^1/_2$ cm breite Präparat auf den ersten Anblick den Charakter eines Myoms darbietet. Die Muskulatur des Eileiters geht überall ohne Grenze in die umliegenden glatten Muskelbündel des Ligam. latum über. Mit dem eigentlichen Tumor dagegen steht die Tube nur durch einige fibröse Stränge in Zusammenhang. Vorherrschend in dem Präparat ist das Bindegewebe, welches von zahlreichen Lymphspalten durchzogen wird. Daneben findet sich aber auch reichliches neugebildetes Muskelgewebe. Das Lumen der Tube ist deutlich erkennbar, bedeutend verengt und von längsovaler Gestalt. Die Zotten sind zum grössten Teil verschwunden; nur einzelne verkümmerte Zotten ragen noch in die Lichtung hinein. Das Cylinderepithel ist im allgemeinen gut erhalten. An einzelnen Stellen ist das Epithel abgeplattet. Von Flimmerhaaren ist nirgends mehr etwas zu sehen. Inhalt findet sich nicht in der Tube. Entzündliche Erscheinungen fehlen sowohl in der Mucosa als auch in der Muskulatur der Tube vollständig. Die Wand der Blutgefässe, hauptsächlich der Arterien, ist sehr stark verdickt. Die Verdickung betrifft besonders die Muscularis und Adventitia, während die Intima dünn und zart erscheint. In dem Muskelgewebe und in den bindegewebigen Schichten finden sich zahlreiche ganz

kleine entzündliche Infiltrationsherde, die aber nicht in der Nähe der Tubenwand liegen. Drüsenschläuche fehlen vollständig, ebenso Cysten, die mit Epithel ausgekleidet sind.

b) In dieser Reihe von Präparaten nehmen die musculösen Elemente einen grösseren Raum ein, während das Bindegewebe zurücktritt. Zwischen den Muskelbündeln finden sich wiederum zahlreiche Lymphspalten, die z. T. mit lockerem adenoiden Gewebe ausgefüllt sind. Die Gefässwände sind stark hypertrophiert, besonders in der Ringmuskelfaserschicht. Auch hier sieht man wieder deutlich das Lumen der Tube; es ist oval, ausserordentlich verengert, und hat keinen Inhalt. Die Zotten sind bis auf einige Andeutungen verschwunden. Das Cylinderepithel ist überall gut erhalten, Flimmerhaare sind nicht vorhanden. In der Umgebung finden sich zahlreiche entzündliche Zellenhaufen. Von epithelialen Wucherungen, insbesondere Cysten oder Drüsenschläuchen ist nichts zu entdecken. Es muss betont werden, dass die oben erwähnten Lymphräume keine Spur von Epithelauskleidung zeigen, dass es sich im Gegenteil nur um Saftlücken handelt, die z. T. mit lockerem Bindegewebe ausgefüllt sind.

c) Diese Schnittserie stammt von einer Stelle, welche von der Abtragungsstelle des Tumors, also von der Uteruskante, 2 – 3 cm entfernt liegt. Die Tubenlichtung ist deutlich nachweisbar. Die Wand des Eileiters ist wieder stark hypertrophisch, lässt sich aber von dem eigentlichen Tumor abgrenzen. Auch hier wird das Gewebe, in welchem diesmal die bindegewebigen Elemente vorherrschen, von zahlreichen Lymphspalten durchzogen, von denen manche fast die ganze Länge des Schnittes einnehmen. Das Lumen der Tube ist stark verengert, mit unbewaffnetem Auge eben noch erkennbar, und präsentiert sich auf dem Querschnitt als unregelmässiges Oval. An einigen Stellen ragen verkümmerte Zotten in die Lichtung hinein. Das Epithel ist zum grössten Teil cylindrisch, an

manchen Stellen sogar noch mit deutlichen Resten von Flimmerbesatz. Etwa der sechste Teil der Peripherie trägt abgeplattetes Epithel. Inhalt findet sich nicht in der Tube. Entzündliche Erscheinungen fehlen auch hier in der Tubenwand vollständig; in der Umgebung liegen wieder zahlreiche kleinzellige Infiltrationen. Adenomatöse oder cystöse Bildungen sind nicht nachweisbar.

d) Die letzten Schnitte sind von der Uteruskante etwa 1—2 cm entfernt. Zahlreiche entzündliche Zellenhaufen deuten an, dass wir uns in nächster Nähe der verjauchten Höhle befinden. Trotz eifriger Nachforschung ist es nicht möglich gewesen das Tubenlumen in dieser Gegend aufzufinden. Es ist daher mit grosser Wahrscheinlichkeit anzunehmen, dass die Tube hier direkt in die Jauchehöhle einmündet. Das Gewebe besteht aus kräftig gewuchertem, jungen Muskelgewebe, welches sich durch seine lebhafte Färbung auszeichnet und mit Sicherheit dem Tumor angehört. Im übrigen sind die Verhältnisse dieselben wie in den früher beschriebenen Präparaten

Wiederholen wir nochmals kurz, so können wir nach dem mikroskopischen Befund über den in der Geschwulst verlaufenden Teil der Tube und über die Entwickelung des Tumors selbst folgendes aussagen:

1) Die Tube verläuft in ihrer ganzen Ausdehnung an der Oberfläche des Tumors, das Lumen ist ausserordentlich verengt, die Muskulatur hypertrophisch.

2) Es ist sicher, dass der Tumor nicht von dem Teil der Tube ausgeht, der teils makroskopisch, teils mikroskopisch bis zur Jauchehöhle, also 2 cm vom ehemaligen Uterussitz entfernt, nachweisbar ist.

3) Es ist höchstwahrscheinlich, dass der Tumor von dem 2 cm langen, dem Uterus am nächsten liegenden Stück der Tube seinen Ausgang genommen hat, dass es sich also um ein echtes Fibromyoma tubae handelt. Die Gründe dafür sollen später erörtert werden.

Der Fall ist deswegen so ausführlich geschildert worden, weil die Myome der Eileiter, wie schon oben erwähnt, ausserordentlich selten sind, wenigstens nach der Zahl der bis jetzt beschriebenen Fälle zu schliessen. Die gebräuchlichsten Lehrbücher der Gynaecologie behandeln die Fibromyome der Tuben entweder garnicht oder erwähnen sie nur kurz, ebenso die Lehrbücher der pathologischen Anatomie. Klob beschreibt allerdings an den Tuben „umschriebene Wucherungen, und zwar meistens in Form fibromusculärer oder rein fibröser Tumoren, welche in ihrer Textur mit den am Uterus vorkommenden analogen Bildungen übereinstimmen". Dann fährt er fort:

„Die fibromusculären Tumoren an den Eileitern finden sich sehr selten, erreichen niemals beträchtliche Grösse und sitzen meistens in den äusseren Schichten der Wand, sodass dieselben geschwulstartig prominieren oder selbst gestielt von den Tuben abhängen".

Hiergegen wendet A. Martin mit Recht ein, dass gerade der letztere Passus die Natur dieser Wucherungen als fibromusculäre Tumoren wieder in Frage stellt. Nach seiner Ansicht handelt es sich um Verwechselungen mit der Salpingitis nodosa oder Salpingitis myo-cystica.

Jedenfalls stimmen alle Autoren darin überein, dass Fibromyome, die ihren Ausgang von der Muskulatur der Tubenwand nehmen, zu den grössten Seltenheiten gehören. Nach Martins Ansicht sind sie sogar noch seltener als Darmmyome. Theoretisch lässt sich eigentlich, wie schon Spaeth richtig bemerkt hat, nicht einsehen, warum die Tube, die doch entwickelungsgeschichtlich dem Uterus vollkommen gleichwertig ist, weniger wie dieser für die Bildung von Myomen disponiert sein soll. Naheliegend ist allerdings der Gedanke, die Schwangerschaften und Geburten für dieses verschiedene Verhalten verantwortlich zu machen. Während der Schwangerschaft bilden sich schon physiologisch in der Uteruswand neue Muskelfasern in grosser Menge, da die Muskulatur des Uterus in ungewöhn-

licher Weise in Anspruch genommen wird. Hieraus sollte man auch auf eine Praedisposition des Uterus für pathologische Muskelneubildung schliessen können. Die Statistik beweist uns aber das Gegenteil, dass nämlich bei ledigen Personen Uterusmyome relativ häufiger sind als bei verheirateten (Schumacher). Die ganze Frage lässt sich vorläufig garnicht entscheiden, solange wir über die Ätiologie des Myoms noch im Unklaren sind.

In Wirklichkeit mag es wohl auch mehr Tubenmyome geben, als man nach der geringen Anzahl der beschriebenen Fälle annehmen sollte, wenn dieselben auch mit den Myomen des Uterus an Zahl natürlich nicht verglichen werden können. Bei der Beurteilung dieser Frage wird man berücksichtigen müssen, dass Tubenmyome vielleicht im Allgemeinen nur eine geringe Grösse erreichen und bei ihrer Gutartigkeit der Patientin wenig oder gar keine Beschwerden verursachen. Ein operativer Eingriff, durch den man ein solches Präparat erhält, wird daher nur in seltenen Fällen nötig sein. Ferner darf man nicht ausser Acht lassen, dass bei vielen Individuen die Tuben bei bimanueller Untersuchung nicht zu fühlen sind. Und findet sich bei einer gynaecologischen Untersuchung wirklich einmal als Nebenbefund ein kleiner Tubentumor, so wird die Diagnose Myoma tubae nur unter ganz besonders günstigen Umständen zu stellen sein. Dazu kommt, dass bei längerem Bestehen, und namentlich begünstigt durch das Klimakterium, die bekannten regressiven und degenerativen Veränderungen eintreten, die für Myome typisch sind. Auf diese Weise kann ein Tumor, der vielleicht die Grösse einer Wallnuss hatte, später wieder völlig eingeschmolzen und resorbiert werden.

Nach dem Gesagten ist es einigermassen verständlich, dass Tubenmyome bis jetzt so selten beobachtet worden sind. Die spärliche Litteratur ist im Folgenden kurz zusammengesellt worden.

1. J. V. Simpson, Myoma tubae.

Der Fall Simpsons von einem kindskopfgrossen Myom des Eileiters, der von vielen Autoren angeführt wird, ist der grösste Tumor dieser Art, der bis jetzt beschrieben ist. Doch ist die Schilderung sehr ungenau. Die Geschwulst war ein gestieltes, subseröses Myom, ausgehend von dem Teil der Tube, welcher innerhalb der Uteruswand liegt.

2. Schwarz, E. (Paris), Fibromyom der rechten Tube; Laparatomie. (Centralblatt f. Gynaecologie. Band 14, pag. 912.)

Fall von Fibromyom der rechten Tube bei einer 54jährigen Frau. Seit einem Jahre waren hochgradige Schmerzen eingetreten, alle 14 Tage starke Blutung von 4 5 Tagen, vor deren Eintritt epileptiforme Krämpfe auftraten.

Der Tumor hatte die Grösse eines Eies, war mit einem 3 cm langen, fingerdicken Stiele versehen und sass nahe der Gebärmutter. Die Operation beschränkte sich auf Entfernung des Tumors, da die Adnexa sonst keine Veränderungen zeigten.

In der freilich noch erst sehr kurzen Beobachtungszeit nach der Operation war einmal, 16 Tage nach der Operation, eine zweitägige Blutung aufgetreten; die Krämpfe fehlten vollständig.

3. Pilliet, Myoma tubae. (cf. A. Martin, Krankheiten der Eileiter.)

Fibromyom der rechten Tube. Patientin war wegen doppelseitiger Salpingitis operiert. Die rechte Tube barg in ihrem mittleren Teil ein haselnussgrosses Myom, nur bestehend aus glatten Muskelfasern und Bindegewebe.

Trotz aller Kürze, sagt Martin, ist hier wenigstens der histologische Charakter der kleinen Geschwulst bestimmt angegeben.

4. Spaeth, F. Ein Fall von Fibroid des Eileiters. (Zeitschrift f. Geburtsh. u. Gynaecol. 1891. pag. 363 ff.)

Am genauesten und ausführlichsten ist der Fall von Spaeth beschrieben, der in seiner Arbeit auch eine kritische Beleuchtung desselben vom klinischen und pathologisch-anatomischen Standpunkte aus giebt. Es handelte sich um eine 39jährige verheiratete Frau, die immer regelmässig menstruiert war und einmal geboren hat. Seit zwei Jahren litt sie an häufigem Erbrechen und Schmerzen in der linken Seite des Unterleibes. Bei der internen Untersuchung fand sich im hinteren Scheidengewölbe ein wallnussgrosser, unregelmässiger, harter Tumor, der mit der Umgebung verwachsen war. Eine ähnliche etwas grössere Geschwulst war im linken Scheidengewölbe zu fühlen. Während sich bei der Operation der erste Tumor als ein gewöhnliches Uterusfibroid mit verkalkter Wand erweist, geht der zweite Tumor von der linken Tube aus, ist $5^1/_2$ cm lang, $4^1/_2$ cm breit und 4 cm dick, und zeigt auf dem Durchschnitt die charakteristischen Erscheinungen des Fibromyoms. Die Tubenwand ist stark hypertrophisch, namentlich in der bindegewebigen und musculären Schicht. Die Schleimhaut ist nur wenig verdickt, Faltung und Papillenbildung sind zum grössten Teil verschwunden. Das Epithel ist meistens abgeplattet; von Flimmerhaaren ist nichts mehr zu sehen. Entzündliche Erscheinungen fehlen sowohl in der Schleimhaut, als auch in der Tubenwand vollständig. Das Fimbrienende ist verschwunden, das linke Ovarium kleincystisch degeneriert.

Dass etwa nur eine Hypertrophie der Tubenmuskulatur vorliege, ist nach der Ansicht des Verfassers ausgeschlossen, da die Geschwulst circumscript war, und entzündliche Erscheinungen, die bei hypertrophischen Tuben fast stets vorhanden sind, hier vollständig fehlten. So zieht Spaeth den Schluss, dass es sich „um eine echte Fibromatosis der aus den Müller'schen Gängen entstandenen Gebilde", insbesondere bei der Eileitergeschwulst um ein Fibromyoma tubae gehandelt habe.

5. Fabricius, J., Myofibrom der rechten Tube. (Beitr. z. klin. Medic. u. Chirurg. Heft 11, 1895. Wien, W. Braumüller.)

Eine 40jährige Patientin wurde am 22. Mai 1893 von Chrobak in Wien wegen Myoma Uteri operiert. Es fand sich in der hinteren Uteruswand ein interstitielles, reichlich kindskopfgrosses Myom, welches mit einer bindegewebigen Kapsel umgeben war. Beide Tuben zeigten starke pathologische Veränderungen, namentlich Endosalpingitis, welche rechts zu einer bedeutenden Verdickung der Tubenmucosa geführt hatte; ausserdem beiderseitige interstitielle Salpingitis. Das abdominale Tubenende war sowohl rechts als auch links atretisch, wodurch sich eine doppelseitige Hydrosalpinx und eine sekundäre Hypertrophie der Tubenmuskulatur entwickelt hatte. An der rechten Tube, die eine Länge von 9—10 cm hatte, fand sich ungefähr 3 cm von ihrer Einmündung in den Uterus ein kleines, über kirschkerngrosses Knötchen. „Durch diesen kleinen unter der Tube befindlichen Tumor hat das Lumen keine runde, sondern eine ovale Form angenommen. Die Ringmuskelfaserschicht ist ganz besonders verbreitert, namentlich an jener dem Ligam. latum zugekehrten Seite. Man sieht starke Muskelbündel aus der Schicht der Ringmuskulatur direkt in den kleinen Tumor hineinziehen. Derselbe hat einen Durchmesser von 11 mm und ist von der Muskulatur der Tube nicht genau abgrenzbar. Der Tumor besteht aus Muskelbündeln und aus Bindegewebszügen, die an einzelnen Stellen von granulationsähnlichen Zellen durchsetzt sind". Die Geschwulst war also offenbar ein von der Ringmuskulatur des Eileiters ausgehendes Myofibrom.

Die bis jetzt erwähnten fünf Fälle führt schon A. Martin an. Ausser diesen konnte ich trotz sorgfältiger Durchsicht der Litteratur nur noch einen Fall ausfindig machen, der in einer englischen Zeitschrift veröffentlicht worden ist.

6. Sutton, J. B. Ein Fall von Myom der Fallopischen Tube. (Medical Press and Circular. 1892 pag. 189 f.)

Es handelte sich um eine 29jährige verheiratete Patientin, die zweimal schwanger gewesen war. Beide Geburten waren sehr schwer verlaufen und mussten mit der Zange beendet werden. Die Kinder kamen tot zur Welt. Das Wochenbett dauerte in beiden Fällen länger als normal. Zwei Monate nach der letzten Entbindung empfand die Patientin so heftige Schmerzen im Unterleib, dass sie sich genötigt sah, einen Arzt zu konsultieren. Es fand sich ein grosser Tumor im linken Ligam. latum, der den Uterus ganz nach rechts verdrängt hatte und jedenfalls das Geburtshindernis gewesen war. Die Geschwulst war über dem kleinen Becken von aussen durch die Bauchdecken zu palpieren. Die Differentialdiagnose schwankte zwischen Haematom des linken Ligam. latum und Ovarialtumor. Die letztere Annahme hatte die grössere Wahrscheinlichkeit. Am 18. Juli 1892 wurde die Laparatomie gemacht. Das dabei gewonnene Präparat bestand aus zwei Teilen. Die grössere Geschwulstmasse war ein multilocululäres Ovarialkystom von der Grösse einer Kokusnuss. Die linke Tube hatte die Dicke eines kleinen Fingers. Auf der Grenze zwischen mittlerem Drittel und uterinem Teil der Tube fand sich ein zweiter solider Tumor von der Grösse einer Apfelsine, der sich schon makroskopisch als Myom dokumentierte. Später wurde die Diagnose durch die mikroskopische Untersuchung bestätigt. Zwischen dieser Geschwulst und dem Uterus verlief die Tube noch in einer Länge von mindestens 2 cm. An der Stelle, wo sie den Tumor erreichte, war das Tubenlumen verschlossen. Auch in diesem Falle handelte es sich also zweifellos um ein Myom, welches seinen Ausgang von der Muskulatur der linken Tube genommen hatte. Nähere Angaben, ob sich die Geschwulst interstitiell oder subserös entwickelt hat, fehlen.

Von grossem Interesse ist eine neuere Arbeit des Strassburger Pathologen v. Recklinghausen über die Adenomyome des Uterus und der Tubenwand.

Dem Verfasser hat ein reichliches Material zur Verfügung gestanden, das er mit seiner bekannten Umsicht und Sorgfalt bearbeitet hat. Es finden sich nämlich, was übrigens schon früher bekannt war, in der Uteruswand und in der Muskulatur der Tuben eigentümliche musculäre Tumoren, in denen sich Drüsenschläuche nachweisen lassen, welche mit Cylinderepithel, oft sogar mit Flimmerepithel ausgekleidet sind. Diese Drüsenschläuche sind zuweilen so reichlich gewuchert, dass die, übrigens gutartigen, Geschwülste im mikroskopischen Präparat leicht den Eindruck eines Carcinoms erwecken können. Bevorzugt für den Sitz dieser Adenomyome sind die dorsale Uterusfläche und namentlich die Tubenecken, d. h. die Stellen, wo die Tuben in den Uterus einmünden. Was die Aetiologie der drüsigen Gebilde betrifft, so erklärt sie v. Recklinghausen für gewucherte Überreste des Wolf'schen Körpers, d. h. der embryonalen Urniere, die beim Weibe als Paroophoron und Epoophoron noch persistiert. Seine Theorie beweist er mit grossem Geschick unter anderem an der eigentümlichen kamm- oder federförmigen Anordnung der Drüsenschläuche, die ganz dem Bau des Wolf'schen Körpers entspricht.

Wie kommt nun aber die Wucherung der musculären Elemente in den Tumoren zu stande, und in welchem Verhältnis steht das Wachstum des adenomatösen und des fibromyomatösen Gewebes?

Diese Frage beantwortet v. Recklinghausen etwa folgendermassen. Der Wolf'sche Körper besteht beim Embryo schon, ehe sich überhaupt die Muskulatur segmentiert. Daher lässt sich annehmen, dass auch bei dem späteren Wachstum die Drüsenneubildung der muskulösen Hyperplasie vorausging. Die in das umliegende Muskelgewebe hineinwachsenden Drüsenschläuche üben nun gleichsam als Fremdkörper einen beständigen Reiz aus. Dadurch werden häufige Kontraktionen der Muskelfasern ausgelöst; es kommt zu Hypertrophie und schliesslich zu Hyperplasie der muskulösen Elemente.

Was nun das Verhältnis im Wachstum der beiden Geschwulstarten anbelangt, so macht v. Recklinghausen einen Unterschied zwischen den kleineren Geschwülsten der Tuben und des Tubenwinkels einerseits und den voluminösen Tumoren des Uteruskörpers andererseits. Bei der ersteren Gruppe geht im allgemeinen die Muskelfaserneubildung mit der Adenombildung Hand in Hand. Und „wie in der Embryonalzeit das Epithel immer früher vorhanden ist als das bindegewebige oder auch musculäre Hüllgewebe, so wird sich im späteren Leben der wachsende Drüsenschlauch, erst während er fertig gemacht wird, mit einer Myomscheide umgeben. Diese wird sekundär gebildet, mag sie auch, wenn sie späterhin in Thätigkeit kommt, wiederum eine Rückwirkung auf den Drüsenschlauch äussern und an ihm sogar Wachstumsvorgänge erzeugen."

Ein anderes Verhalten zeigen die grösseren Adenomyome des Uteruskörpers. Hier lässt sich die Proportionalität im Wachstum der beiden Gewebsarten nicht nachweisen. Im Gegenteil, meistens findet man nur sehr spärliche Drüsenschläuche neben mächtig gewuchertem Myomgewebe mit ganz unregelmässigem Faserverlauf. In solchen Fällen kann natürlich keine Rede davon sein, das versprengte Epithelgewebe für die enorme Muskelneubildung verantwortlich zu machen. Man muss also noch eine zweite Causa movens annehmen, welche die myomatöse Wucherung veranlasst. Leider hat die bisherige Forschung darüber noch keine Resultate geliefert. Cohnheim hatte früher die Theorie aufgestellt, dass alle Geschwülste sich aus persistierenden Resten embryonalen Gewebes entwickelten. Aber wie aus der Arbeit v. Recklinghausen's hervorgeht, passt diese Theorie auch für die Adenomyome, für die sie eigentlich am plausibelsten ist, nur in beschränktem Masse. Sie ist deshalb auch heutzutage mit Recht verlassen.

Dass es sich in unserem Falle etwa um ein Adenomyom handeln könnte, ist nicht wahrscheinlich. Denn nirgends

finden sich in den mikroskopischen Präparaten Bildungen, die mit Drüsenschläuchen irgend welche Ähnlichkeit haben. Allerdings lässt sich nicht von der Hand weisen, dass nicht doch an einzelnen Stellen des kolossalen Tumors sich solche adenomatöse Wucherungen finden könnten, die von Resten des Wolf'schen Körpers ausgegangen sind. Zum mindesten müssen sie aber sehr spärlich sein. Soviel steht jedenfalls fest, dass es sich bei einem Myom von so grossen Dimensionen unmöglich nur um eine sekundäre Hyperplasie der muskulösen Elemente auf Grund epithelialer Wucherungen handeln kann.

Ferner kommt differentialdiagnostisch noch in Betracht, dass wir es in unserem Falle zu thun hätten mit einem Myom des Ligam. latum oder mit einem subserösen gestielten Uterusmyom, welches seinen Ausgang an der Tubenecke genommen hätte.

Myome, die von den glatten Muskelfasern des Ligamentum latum ausgehen, sind allerdings schon mehrfach von solcher Grösse beobachtet worden. Das Charakteristische ist aber die Entwickelung im Ligam. latum ohne einen mit dem Uterus zusammenhängenden Stiel, was ja in unserem Falle nicht zutrifft. Ausserdem spricht in den mikroskopischen Präparaten nichts für diese Annahme.

Dass unser Fall ein gestieltes subseröses Myom der Gebärmutter sein könnte, ist ebenfalls aus verschiedenen Gründen unwahrscheinlich. Erstens kommen die subserösen Tumoren des Uterus nur selten solitär vor. In unserem Falle fanden sich am Uterus sonst keine myomatösen Neubildungen. Ferner sind die gestielten Myome im Gegensatz zu den interstitiellen und submucösen meist verhältnismässig arm an Blutgefässen. Unser Tumor dagegen enthält Gefässe, namentlich Venen, die so stark sind wie die Vena saphena. Natürlich sind diese Punkte nicht absolut beweisend. Aber wie will man bei einem subserösen gestielten Uterusmyom, das mit dem Darme nicht verwachsen ist, die Verjauchung erklären?

Am einfachsten und natürlichsten jedoch erklärt sich dieser Vorgang bei einem Tubenmyom, indem Infectionserreger durch die Wand der Tube hindurchdringen und die Entzündung und Verjauchung des Tumors verursachen.

Dies scheint das wichtigste und unanfechtbarste Argument für unsere Diagnose Myoma tubae zu sein, nachdem dieselbe schon per exclusionem als sehr wahrscheinlich dasteht. Der strikte und positive Beweis würde allerdings erst der Nachweis sein, dass die Muskulatur der Tube an dieser Stelle direkt in das Gewebe des Tumors übergeht. Dieser Nachweis ist nicht zu führen, da die Tube bei der Verjauchung mit eingeschmolzen worden ist. Aber gerade der letztere Umstand scheint eher für als gegen die Annahme einer Geschwulst des Eileiters zu sprechen. Die Tube ist die gegebene Eingangspforte für die Infectionserreger. Hier ist der primäre Entzündungsherd gewesen, und von hier aus ist die Verflüssigung und Verjauchung des Gewebes ausgegangen. Ausserdem ist aber noch ein Punkt von erheblicher diagnostischer Bedeutung. Der Tubentumor hat sich, wie es nicht anders zu erwarten war, ausschliesslich in der Mesosalpinx entwickelt, d. h. in dem Teil des Ligam. latum, welcher begrenzt wird vom Ovarium, der Fimbria ovarica und dem Ligam. ovarii proprium einerseits und der Tube andererseits. Bei einem gestielten Uterusmyom würde eine derartige Entwickelung mindestens sehr merkwürdig sein.

Eine Möglichkeit muss allerdings noch zugegeben werden, nämlich dass der Tumor nicht von der Muskulatur der freien Tube allein, sondern auch von dem intramuralen Teil derselben und gleichzeitig auch von der Wand des Uterus seinen Ausgang genommen hat, dass es sich also um ein sogenanntes Tubenwinkelmyom handelt. Diese Frage lässt sich nicht entscheiden, weil der Uterus bei der Operation nicht mit exstirpiert wurde. Der Begriff Tubenwinkel würde dann übrigens im weitesten Sinne zu fassen sein, da die Geschwulst im Verlauf von ca. 2 cm von der Tube ausgeht.

Fassen wir das Resultat der Arbeit kurz zusammen, so ergeben sich folgende Thatsachen.

Tubenmyome kommen entschieden nicht häufig vor, wenn sie vielleicht auch nicht so selten sind, wie manche Autoren annehmen. Von den sechs früher beschriebenen fibromusculären Tumoren der Eileiter war einer kindskopfgross (Simpson), einer war so gross wie eine Apfelsine (Sutton), und einer hatte die Grösse eines kleinen Apfels (Spaeth). Die übrigen waren noch kleiner. Bedenkt man dagegen, welche enorme Grösse Myome des Uterus erreichen können, — man hat derartige Tumoren von 30 bis 40 kg Gewicht beobachtet — so wird man zugeben müssen, dass die Tubenmyome sich im allgemeinen in bescheidenen Grenzen halten. Man könnte das auch schon a priori annehmen, da ja die Muskulatur der Tube viel schwächer ist als die der Gebärmutter. Überraschend ist allerdings, dass das von Herrn Prof. Dr. Fehling entfernte Präparat die respektable Grösse eines hochschwangeren Uterus hatte und 3 kg wog. Die Symptome, die solche Eileitergeschwülste hervorrufen können, sind dieselben, wie bei den analogen Neubildungen des Uterus, namentlich Schmerzen im Unterleib und im Kreuz, Erbrechen, häufiger Drang zum Urinieren, wenn der Tumor auf die Blase drückt; ferner unregelmässige Perioden, zuweilen starke Blutungen (Schwarz).

Was den Sitz der Tumoren anbetrifft, so ist das erste Drittel der Tube, vom Uterus aus gerechnet, entschieden bevorzugt. Nur in einem von sieben Fällen hatte der Tumor seinen Ursprung nicht in dieser Partie der Tube, sondern in der Mitte derselben (Pilliet). In drei Fällen hat sich der Tumor von der linken Tube aus entwickelt, dreimal hat er seinen Ausgang von der rechten Tube genommen; in einem Falle fehlt die Angabe. Eine Bevorzugung der einen oder der anderen Seite lässt sich also nicht konstatieren.

Zum Schluss ist es mir eine angenehme Pflicht, meinem hochverehrten Lehrer, Herrn Prof. Dr. Fehling für die gütige Überlassung dieser Arbeit und die ausgedehnte Hilfe bei derselben, sowie Herrn Assistenzarzt Dr. Franz für die liebenswürdige Unterstützung und für die Anfertigung der Zeichnung meinen wärmsten Dank auszusprechen.

Litteratur.

Fabricius, J. Über Myome und Fibromyome des Uterus und deren Einfluss auf die Umgebung etc. Beitr. z. klin. Mediz. und Chir., herausgeg. v. Redaktions-Comité d. Wiener klin. Wochenschr. Heft 11. 1895. Wien, Braumüller.

Fehling, H. Lehrbuch der Frauenkrankheiten.

Hennig, C. Die Krankheiten der Eileiter.

Klob, Jul. M. Pathol. Anatomie der weibl. Sexualorgane.

Martin, A. Die Krankheiten der Eileiter.

Pilliet, Demonstration eines Präparates. Centralbl. f. Gyn. 1895. No. 1.

v. Recklinghausen, F. Die Adenomyome und Cystadenome der Uterus- und Tubenwandung.

Rokitansky, C. Lehrbuch der path. Anatomie. Bd. II.

Scanzoni, Lehrbuch der Krankh. der weibl. Sexualorgane.

Schwarz, E. Fibromyom der rechten Tube; Laparatomie. Centralbl. f. Gyn. Bd. 14, pag 912.

Spaeth, F. Ein Fall von Fibroid des Eileiters. Zeitschr. f. Geburtsh. und Gyn. 1891, pag. 363 ff.

Sutton, J. B. A case of Myoma of the Fallopian tube. Med. Press and Circ. London 1892, pag. 189 f.

Ziegler, E. Lehrbuch der allgem. Pathologie und der pathol. Anatomie.

Lebenslauf.

Verfasser dieser Arbeit, Adolf Eduard Bruno Berger, Sohn des Rentiers Gottlob Berger, evangelischer Konfession, wurde am 8. Februar 1874 zu Halle a. S. geboren. Die erste Schulbildung erhielt er in der Vorschule des städtischen Gymnasiums zu Halle a. S., und besuchte dann das Gymnasium selbst. Am 9. März 1894 verliess er die Schule mit dem Reifezeugnis, um sich in seiner Vaterstadt dem Studium der Medizin zu widmen. Im S. S. 1894 genügte er beim I. Bat. des Magdeb. Füselier-Reg. No. 36 zu Halle a. S. seiner Militärpflicht mit der Waffe. Ostern 1896 bestand er das Tentamen physicum. Im S. S. 1896 studierte er in Tübingen, und kehrte im 6. Semester wieder nach Halle zurück, um hier sein Studium zu beenden. Das Rigorosum bestand er am 6. Dezember 1898.

Vom 1. Juni bis 1. September 1897 war es ihm vergönnt, in der medizinischen Poliklinik des Herrn Prof. Dr. v. Mering als Volontär thätig zu sein, wofür er an dieser Stelle dem genannten Herrn seinen aufrichtigsten Dank ausspricht.

Während seiner Studienzeit in Halle und Tübingen besuchte er die Vorlesungen, Kliniken und Kurse folgender Herren Professoren und Docenten:

Bernstein, v. Bramann, Dennig, Disse, Dorn, Eberth, Eisler, Fehling, Fränkel, Grenacher, Grunert, Haasler, Harnack, v. Herff, v. Hippel, Hitzig, Kirchhoff, Kromayer, v. Mering, Oberst, Pott, Reineboth, Roux, Säxinger, Volhard, Weber, Winternitz, Wollenberg.

Allen diesen Herren, seinen hochverehrten Lehrern, spricht der Verfasser seinen ehrerbietigsten Dank aus.

Thesen.

I.

Die Myome der Eileiter unterscheiden sich weder durch die Symptome noch durch Complicationen wie Verjauchung, maligne Degeneration etc. von den analogen Neubildungen der Gebärmutter.

II.

Die Discission der Linse behufs Correktion excessiver Myopie ist durch chorioiditische Veränderungen des Augenhintergrundes nicht kontraindiciert.

III.

Die Entbindung einer Eklamptischen ist in tiefer Chloroformnarkose vorzunehmen.

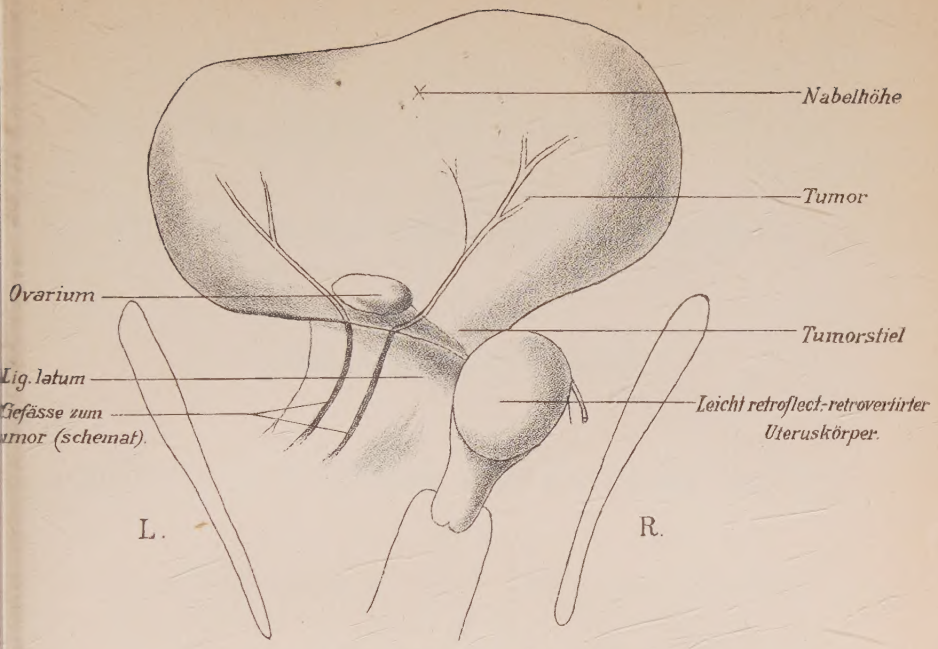

Ansicht von hinten.

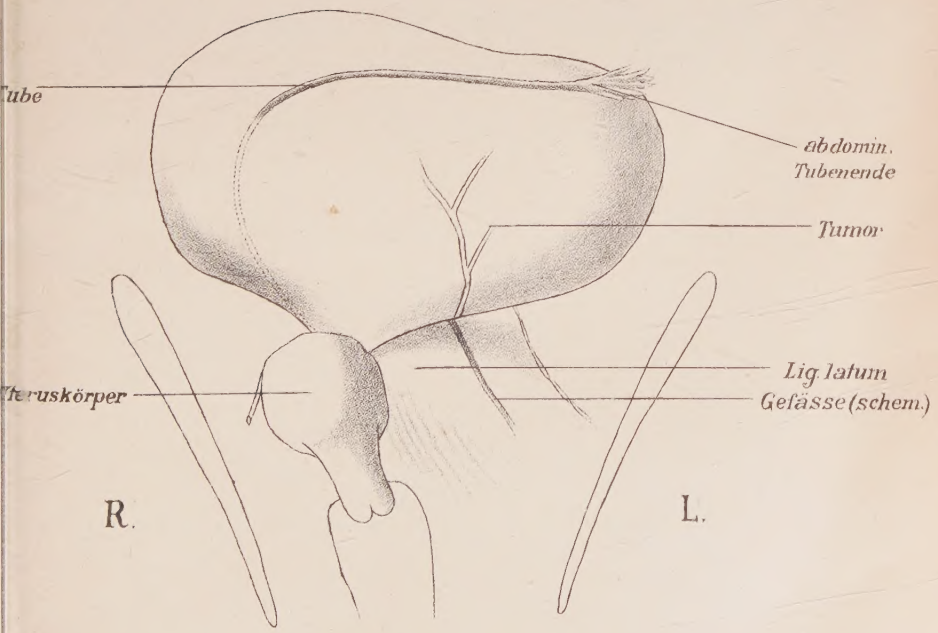

Ansicht von vorn.